



Deutsche Gesellschaft für Kardiologie –  
Herz- und Kreislaufforschung e.V. (DGK)

Achenbachstr. 43, 40237 Düsseldorf

Geschäftsstelle: Tel: 0211 / 600 692 - 0 Fax: 0211 / 600 692 - 10 E-Mail: info@dgk.org  
Pressestelle: Tel: 0211 / 600 692 - 51 Fax: 0211 / 600 692 - 10 E-Mail: presse@dgk.org

**Pressemitteilung**

*Abdruck frei nur mit Quellenhinweis: Presstext DGK 04/2011*

## **Effektivität eines Paclitaxel-beschichteten Ballonkatheters nach Implantation von Bare-metal-Stents in chronischen Koronarverschlüssen im Vergleich zum Paclitaxel-freisetzenden Taxis-Stent**

**Prof. Dr. Jochen Wöhrle et al., Ulm**

Bei Drug-eluting Stents ist die Konzentration der antiproliferativen Substanz an den Stentstreben am höchsten. Gerade dort ist jedoch eine rasche Endothelialisierung zur Vermeidung von potenziellen Stentthrombosen wünschenswert. Bei einem Paclitaxel-beschichteten Ballon ist die Substanzabgabe an die Gefäßwand homogener. Zudem ist dann eine, häufig persistierende, Beschichtung der Stentstreben nicht mehr notwendig, und es können Bare-metal-Stents implantiert werden.



Prof. Dr. Jochen Wöhrle

Der Paclitaxel-beschichtete Ballonkatheter (SeQuent Please, BBraun, Melsungen) hat überzeugende Daten bei der Therapie der In-Stent-Restenose und bei der Behandlung von De-novo-Stenosen in Kombination mit dem CD34-beschichteten Stent gezeigt (Abstract 549 PERFECT STENT Studie).

Wir untersuchten die Effektivität des Paclitaxel-beschichteten Ballonkatheters SeQuent Please mit einer Bare-metal-Stentimplantation im Vergleich zum Paclitaxel-freisetzenden Taxis-Stent (Boston Scientific) nach erfolgreicher Rekanalisation chronischer Koronarverschlüsse. (ClinicalTrials.gov number NCT00670436).

**Methodik:** In diese prospektive bizenrische Studie wurden 48 Patienten konsekutiv mit einem chronischen Koronarverschluss einer nativen Koronarie nach erfolgreicher Ballondilatation inkludiert. Ein chronischer Verschluss war

definiert als TIMI-0-Fluss mit einem Verschlussalter von mindestens drei Monaten. In den rekanalisierten Verschluss wurden Bare-metal-Stents (Coroflex Blue, BBraun, Melsungen) implantiert, gefolgt von einer Therapie mit Paclitaxel-beschichteten Ballons (SeQuent Please, BBraun, Melsungen). Gegebenenfalls wurden mehrere Paclitaxel-beschichtete Ballons verwendet, um das Stentareal komplett und am proximalen und distalen Stentende um einige Millimeter ein Millimeter überlappend abzudecken. Die Inflationszeit betrug jeweils 60 Sekunden. Eine duale Thrombozyteninhibition mit Acetylsalicylsäure und Clopidogrel wurde für drei Monate gegeben. Nach sechs Monaten erfolgte eine Kontrollangiografie.

Die 48 Patienten, die mit einem Bare-metal-Stent und Paclitaxel-beschichteten Ballonkathetern therapiert wurden, wurden mit 48 Patienten gematcht, die mit dem Paclitaxel-freisetzenden Taxus-Stent therapiert worden waren. Kriterien zum Matchen waren die gesamte Stentlänge, der Stentdiameter und auch das Vorhandensein eines Diabetes mellitus.

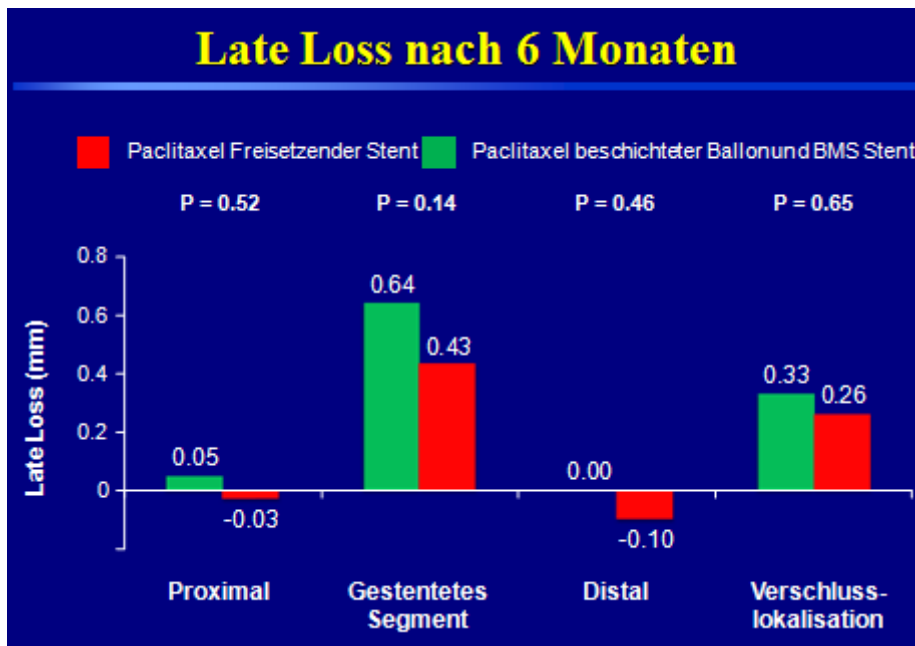
Primärer Endpunkt war der Late Loss im gestenteten Segment. Sekundäre Endpunkte waren die Diameterstenose, Restenoserate, Late-Loss-Index, die Revaskularisationsrate an der Zielläsion und im Zielgefäß sowie schwerwiegende unerwünschte kardiale Ereignisse.

**Resultate:** Die Länge des Verschlusses betrug  $21,0 \pm 11,3$  Millimeter in der mit Paclitaxel-Ballon und Bare-metal-Stent therapierten Gruppe versus  $20,5 \pm 13,2$  Millimeter in der mit Taxus-Stent therapierten Population (ns). Die implantierte Stentlänge betrug  $59,7 \pm 32,4$  Millimeter (16-151 mm) versus  $56,2 \pm 25,9$  Millimeter (16-132 mm, ns). Die subsummierte Länge der Paclitaxel-beschichteten Ballonkatheter betrug  $72,7 \pm 33,5$  Millimeter (20-160mm) und war damit deutlich länger als das gestentete Segment.

Zwischen den beiden Gruppen bestanden keine Unterschiede im minimalen Gefäßdiameter oder der Diameterstenose, weder an der Verschlusslokalisierung noch im gestenteten Segment. Der Late Loss betrug an der Verschlusslokalisierung 0,33 Millimeter (Drug-eluting Ballon) vs. 0,26 Millimeter (Drug-eluting Stent;  $p = 0,65$ ), im gestenteten Segment 0,64 Millimeter vs. 0,43 mm ( $p = 0,14$ ), im proximalen Segment 0,05 Millimeter vs. -0,03 Millimeter ( $p = 0,52$ ) und im distalen Segment 0,00 Millimeter vs. -0,10 Millimeter. Es bestand ein Trend hinsichtlich eines geringeren minimalen Gefäßdiameter und einer höheren Diameterstenose in der Gruppe mit Bare-metal-Stent plus Paclitaxel-Ballontherapie verglichen zum Taxus-Stent für das gestentete Areal, jedoch nicht an der initialen Verschlusslokalisierung. Die binäre angiografische Restenoserate betrug im Stentareal 28 Prozent (Drug-eluting Ballon) vs. 15 Prozent (Drug-eluting Stent,  $p = 0,12$ ), an der initialen Verschlusslokalisierung sechs Prozent vs. sechs Prozent, im gesamten Segment 28 Prozent vs. 21 Prozent ( $p = 0,44$ ). Die Revaskularisationsrate an der Zielläsion betrug 12,5 Prozent in beiden Gruppen. Es traten keine Stentthrombosen auf.

**Schlussfolgerung:** Nach Rekanalisation chronischer Koronarverschlüsse ist die Therapie mit einem Paclitaxel-beschichteten Ballonkatheter nach Bare-metal-Stentimplantation im Vergleich zu dem Paclitaxel-freisetzenden Taxus-Stent mit einem nicht-signifikant erhöhtem Late Loss und einer nicht-signifikant erhöhten Restenoserate assoziiert. Es traten keine Stentthrombosen auf.

## Late Loss nach 6 Monaten



### Primärer Endpunkt Late Loss nach sechs Monaten

Die Deutsche Gesellschaft für Kardiologie – Herz und Kreislaufforschung e.V. (DGK) mit Sitz in Düsseldorf ist eine wissenschaftlich medizinische Fachgesellschaft mit heute mehr als 7500 Mitgliedern. Ihr Ziel ist die Förderung der Wissenschaft auf dem Gebiet der kardiovaskulären Erkrankungen, die Ausrichtung von Tagungen und die Aus-, Weiter- und Fortbildung ihrer Mitglieder. 1927 in Bad Nauheim gegründet, ist die DGK die älteste kardiologische Gesellschaft in Europa. Weitere Informationen unter [www.dgk.org](http://www.dgk.org).